小児気管切開の原因疾患と術後気道管理

岡崎市民病院　耳鼻咽喉科
笠井　幸夫

小児気管切開症例（2004－2009）

	性	気管切開時の年齢	手術時体重（kg）	原因疾患	挿管期間
1	F	6日目	2	極小顎症	挿管困難
2	F	2歳8か月	9	重症てんかん	なし
3	F	4歳5か月	9	脊髄性筋委縮症	1ヶ月
4	M	9か月	7	巨舌症ダウン症	2ヶ月
5	F	3ヵ月	3	奇形症候群	3か月
6	F	9か月	3	両声帯麻痺	8か月
7	F	13歳	20	脳性麻痺	1ヵ月
8	F	1歳10か月	4	脳性麻痺	1か月
9	M	3か月	3	新生児仮死	3ヵ月
10	F	1歳	3	両声帯麻痺	1年
11	M	6か月	7	喉頭横隔膜症	なし
12	M	8歳	15	脳性麻痺	なし

現在気管切開を検討している症例

9歳女児

ヘルペス脳炎後遺症による脳性麻痺

平成17年頃（5歳頃）より嚥下障害および呼吸障害悪化傾向あり

披裂部余剰粘膜による後天性喉頭軟化症

気管切開後に余剰粘膜をレーザーで切除？

喉頭軟化症
- 1）先天性
- 2）後天性

ファイバー画像

SEX AGE
D.O.BIRTH
2009/05/22
18:35:30
OKAZAK SPITAL
NEXT FREEZ RELES VTR EXIT

ファイバー2

SEX AGE
D.O.BIRTH
2009/02/18
12:10:04
OKAZAK
NEXT
FREEZ
RELES
VTR
EXIT

先天性喉頭軟化症の成因

1）神経筋の異常が強く示唆されるとの報告あり

2）胃食道逆流の合併　（35－68％）

3）脳性麻痺やDown症候群などのさまざまな中枢性異常との合併例多い

後天性喉頭軟化症の成因

披裂部余剰粘膜を生じる

1）中枢神経系障害による喉頭内筋の筋緊張低下による吸気時陰圧の形成

2）逆流性食道炎による披裂部粘膜の炎症、浮腫

3）両側声帯不全麻痺あるいは声門上狭窄による吸気時の陰圧形成

小児気管切開の適応

1）緊急気管切開　急性喉頭蓋炎などの急性上気道炎
喉頭外傷

2）選択的または待機的気管切開

A）気道狭窄　咽頭狭窄（小顎症　Pierre　robin症候群）
喉頭狭窄；先天性または後天性声門下狭窄
両側反回神経麻痺　喉頭軟化症など

B）気道内分泌物の排除と人工呼吸の補助
先天性中枢神経疾患や神経筋疾患による呼吸不全など

C）長期気管内挿管による声門下狭窄の予防

D）頭部部手術後の気道確保

気管切開手技のポイント

1）第2助手に用手的に下顎を挙上してもらうと視野を得やすい

2）気管の切開は　縦切開　逆U字切開が主流

気管の前壁の欠損は気管の枠組みの欠損を生じのちに気管狭窄の原因（古賀ら）　気管開窓しすぎると管腔を維持できなくなり抜去困難症を起こしやすくなる（内海ら）　逆U字切開は遅発性気管狭窄が生じない（田中ら）

3）気管壁切開の高さ

輪状軟骨、第1気管輪に切開がわたると抜去困難　声門下狭窄をおこしやすい（内海ら　古賀ら）　第2、3気管輪が望ましい

4）気管の糸かけ

縦切開を行う場合　カニューレ挿入に利用する

5）カニューレの固定

1回目のカニューレ交換まで偶発的なカニューレの脱落の防止にフランジに糸をかけて固定する　ひもで固定する場合には、もう1本のひもを腋から肩甲骨に回して縛ることもある

カニューレの種類と選択

1）スピーチタイプ

2）アジャストフィット（気管軟化　気管内肉芽）

3）カフつき（ShileyならPDC）

4）新生児タイプ（ShileyならNEO）幼児タイプ（ShileyならPED）

5）特注シリコン製カニューレ

6）可変式固定翼

特注シリコン製カニューレ

アジャストフィット

気管軟化症

Major Airway Collapse(MAC) 1～3の分類

1）type1　出生時より存在し、外部からの圧迫によらないもの　未熟児　食道閉鎖　気管食道ろう

2）type2　外部よりの圧迫によるもの

先天性心疾患　血管奇形　腫瘍

◎3）type3　後天的な軟化とされ、長期間の人工換気に伴う圧障害や気管切開、炎症に伴うもの

気管軟化症Type 3の成因と特徴

1）胸郭の変形にともない縦隔の狭小化（特に胸骨と胸椎との圧迫）をきたし、二次的に気管が圧迫を受ける

2）長期の炎症（誤嚥、気管口からの感染）に伴う気管そのものに対する影響

3）軟化が限局的でなく、大動脈吊り上げ術は無効なことがほとんどである

気管軟化症の症例

９歳の女児　脊髄性筋委縮症のため４歳５か月で気管切開を施行し以後当科でも気道管理を行っていた。朝突然にSPO2の低下を認め（dying spell)救急外来受診し、人工呼吸管理にて改善した

ファイバー上前後に扁平な気管を認め、狭窄部位を超えるようにアジャストフィットを挿入し、特注シリコンカニューレを作成した。

気管ファイバーDVD

D.O.BIRTH
2009/10/05
13:48:57
OKAZAKI HOSPITA
NO[1]
STORE
HIDE
RETRN
EXIT

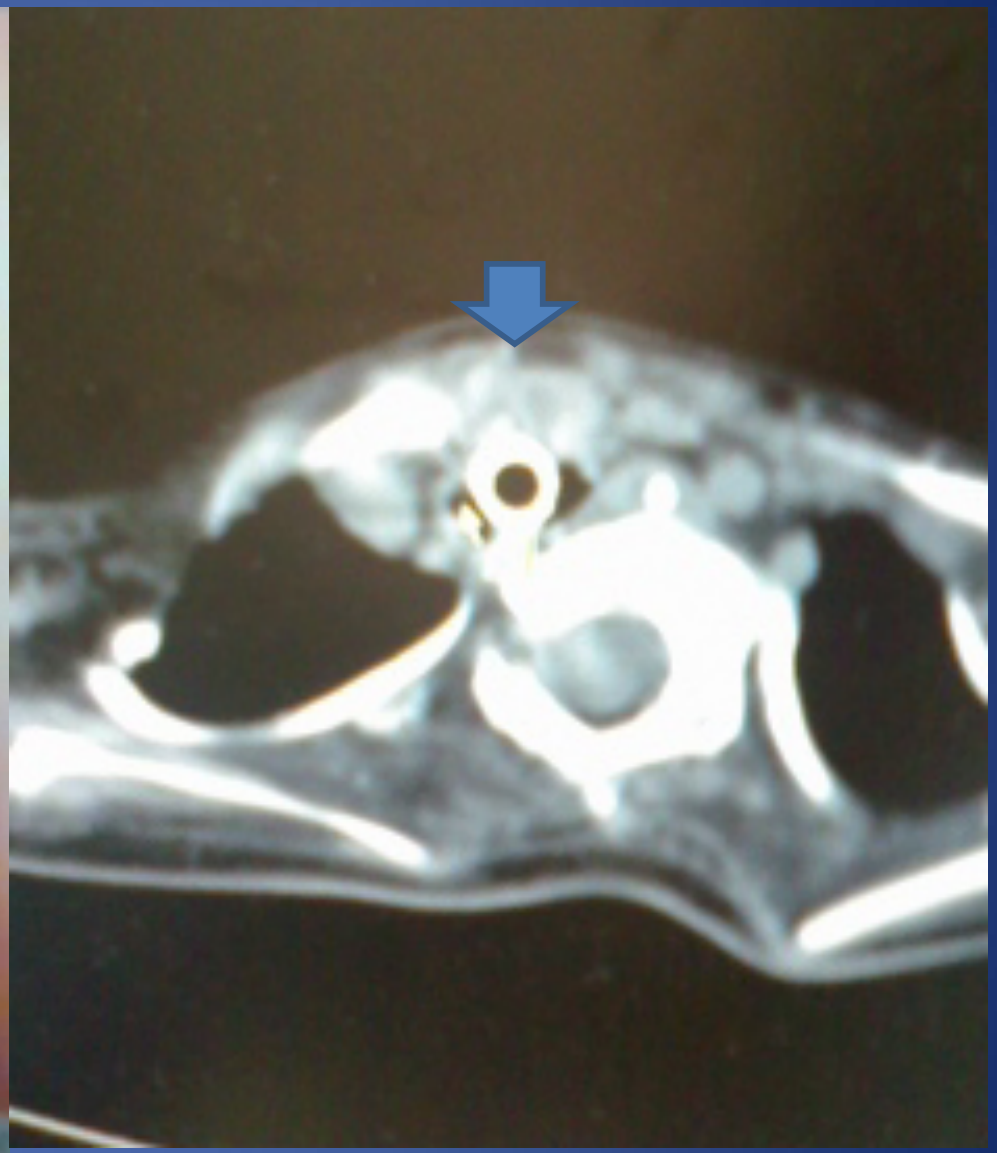

乳幼児の気管の解剖学的特徴

1）乳幼児の喉頭の位置は成人に比べて高い位置にあり（通常は下気管切開）、頚部の皮下組織量が多く、事故抜去のリスクが高い

2）機能的残気量が少なく、酸素消費量が多いので短時間の気道閉塞に低酸素血症を起こしやすい

3）気管壁が細く、気管壁を切除することや気管壁を内陥させることは気管狭窄の原因になる

手術時期について

生後6か月、体重6～7kg（日気食会報　工藤ら　1997)

体重4kg以上　（高木ら　耳鼻臨床　2005)

我々は生後6日目　2100gの緊急気道確保以外は体重3kg以上の症例に限定した

気管切開の合併症

1）早期

出血　気胸　皮下気腫　縦隔気腫　事故抜管

感染

2）晩期

気管内　気管口肉芽

カニューレ閉塞　カニューレ抜去困難症

気管腕頭動脈ろう

気管口　気管内肉芽

原因（日気食会報　1990　）

1）気管孔周囲への感染

2）気管孔周囲への刺激

3）不良な気切手技による影響

輪状軟骨、第一気管輪の損傷

肉芽形成の発生頻度

当科では5／12例　41％　全例気管孔肉芽

Carrら　26例／142例　　18％

高松ら　23例／41例　　56％

佃ら　　18例／65例　　27％

特にMRSAの感染と肉芽形成の因果関係が示唆されている。

肉芽に対する対処

1）気管孔肉芽

ベタメタゾン、ゲンタマイシン合剤塗布

カン子やメスで切除

2）気管内肉芽

カニューレの位置を調節する（特に長いカニューレに変更し肉芽を圧迫する）

これらの処置に無効な場合は手術的治療やレーザー焼灼

カニューレの浮き上がりに対する対処

タスキ掛け固定



気管腕頭動脈ろう

発症頻度0.3～0.7%　死亡率　73～80%

誘因　下位気管切開 長期気管カニューレ留置
（特に気管軟化症を併発している場合）

痙攣などの体動過多　カフの圧異常　頚部過伸展

症状　前兆として少量の気管孔からの出血

カニューレの異常拍動

手術治療

バイパス手術は否定的な意見が多く、離断術が推奨されている

カニューレ抜去

長期カニューレ留置により抜管により気道抵抗が300%になるので、スピーチカニューレにテープをつけて鼻呼吸にしばらく慣れさせる

当科では極小顎症症例（症例１）にて抜管した入院し、Spo2モニターを2日間装着して問題ないことを確認して閉鎖した

カニューレ抜去困難症

１）気管の脆弱性(collapse)および肉芽形成に伴うもの

２）不適切な高さでの気管切開　特に輪状軟骨損傷をきたす高さでの切開

３）治療はＴチューブによる保存的治療が主であるが症例によっては経喉頭的または喉頭気管載開による気道狭窄解除およびステント留置

４）緊急を要する場合は気管皮膚ろうを作成し二次的な対応をする

カニューレ抜去困難症例（成人例）

69歳　女性

弁膜症手術後に両声帯外転障害および声門下肉芽が充満

平成21年1月28日　全身麻酔下に可及的肉芽除去術およびTチューブ留置施行した。

誤嚥による痰が多いためTチューブの上端は盲端としたものに交換した

Ｔ　チューブ



術前CT

術後ファイバー

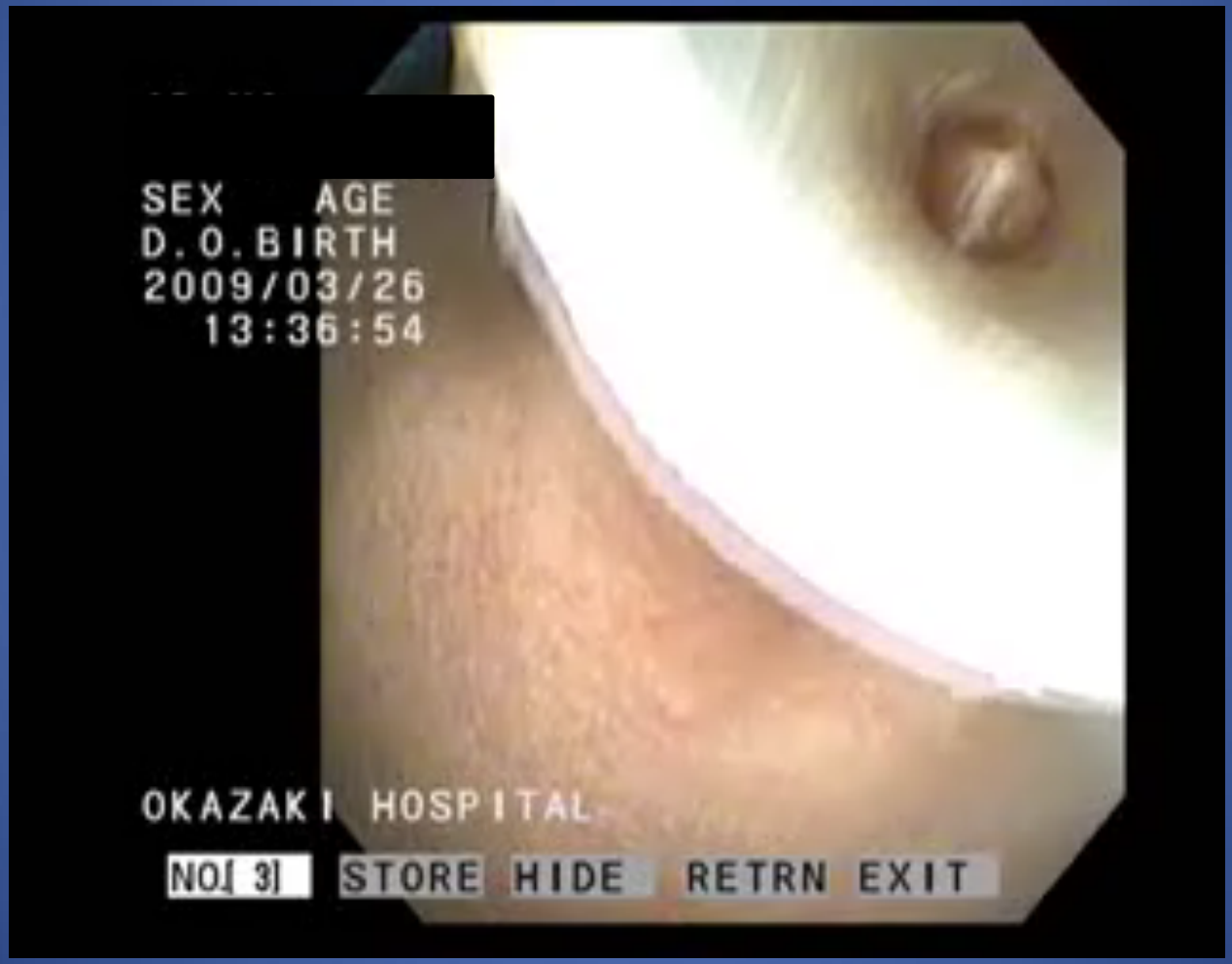
SEX AGE
D.O.BIRTH
2009/03/26
13:36:54
OKAZAKI HOSPITAL
NO[3]
STORE HIDE RETRN EXIT

経皮的気管切開キット（Rネオパーク）
Ciagliaらが開発した経皮的気管切開キット



経皮的気管切開キットの使用の是非

手技における合併症は従来の気管切開と比して少ないとされている。

小児においても？　耳鼻咽喉科医でも？

Hill　B　B　J　　trauma 41　238-243　　1996

Friedman　et al　chest 110　480-485　　1996

喉頭気管分離術

喉頭の下縁で喉頭と気管を切り離し喉頭腔を閉鎖する。気管断端は前頸部に縫合し永久気管口とする
嚥下圧が高い場合はろう孔を生じやすいため食道吻合術を検討する。気管輪をはずして粘膜下縫合とする
盲端は前頸筋で補強する

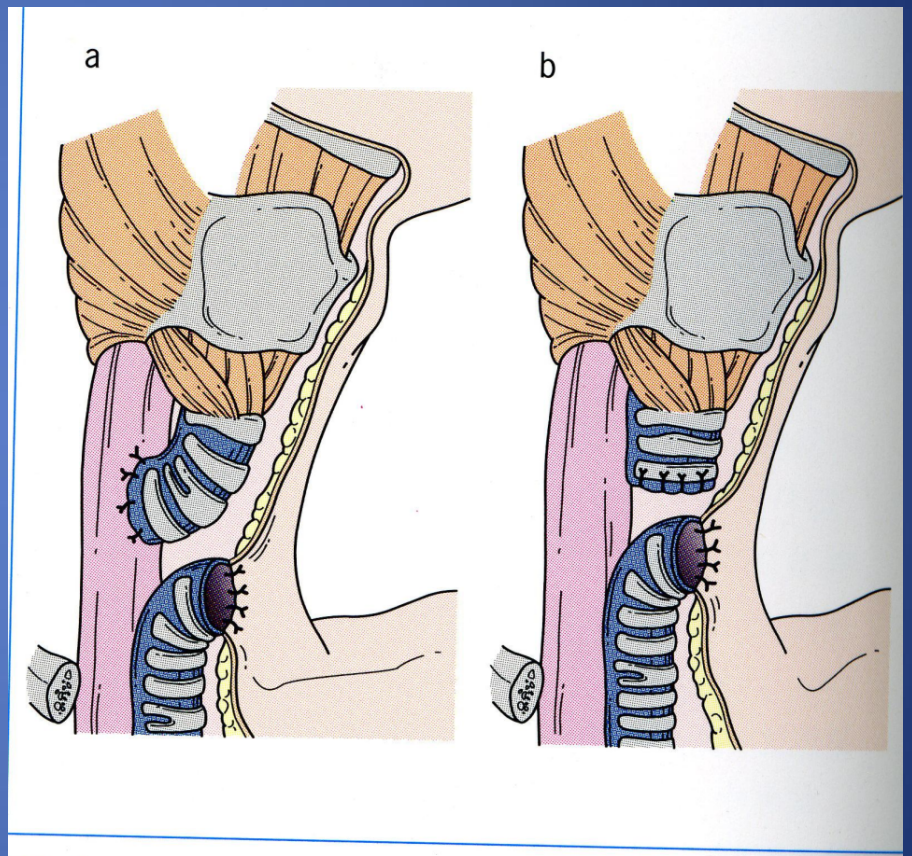

［図1］Lindeman 手術の原法（文献1）より引用）
a standard diversion（tracheoesophageal anastomosis），
b modified diversion.

喉頭気管分離手術後

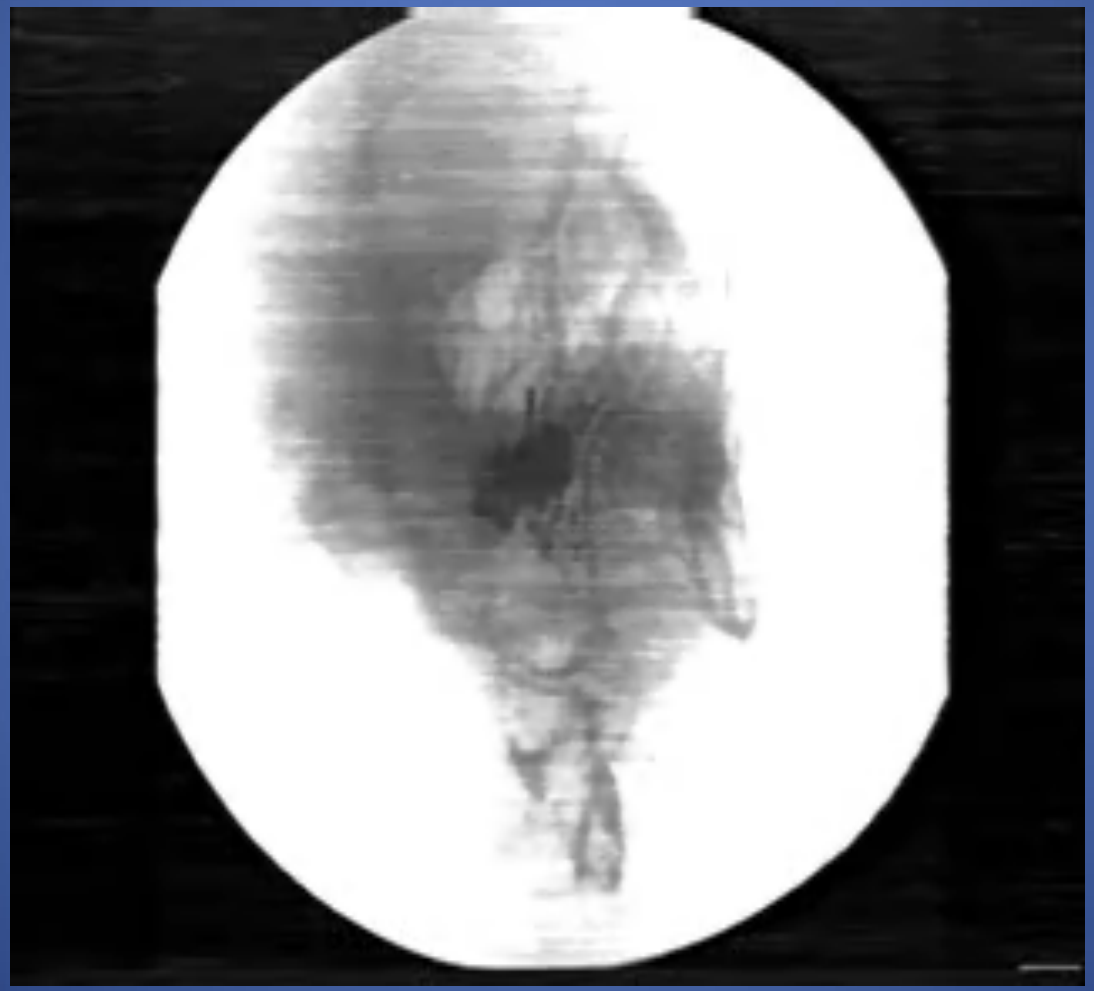

重症心身障害児

周産期の低酸素脳症による脳性麻痺、高度精神運動発達遅延や奇形症候群などを原疾患とする

誤嚥性肺炎の原因として胃食道逆流、嚥下障害があるが共に有していることが多い

重症心身障害児の症例において気管切開を行う時期についても誤嚥性肺炎のコントロールをくりかえす時期に検討すべきである

喉頭気管分離術の選択として気管切開、胃ろう造設術、噴門形成術などが行われても誤嚥性肺炎がコントロールがつかないケースについて行われる。

気管切開後の社会的問題

吸引行為：医療行為のため基本的に医師、看護師、家族にしか認められていない

文科省や医療的ケア全国ネットワークによると病気のために気管切開した児童は痰の吸引をする看護師がいないことを理由に普通学校への入学が認められない場合も多い（養護学校に通学がほとんどである）

東大和市　喉頭軟化症　　保育園入園承諾決定

当時　看護師1人で吸引は1－3時間おきに必要

普通学級小学校へ入学し現在3年生

東京地方裁判所平成18年10月25日

カニューレ装着児の家庭管理

当院では在宅管理を基本とし、退院前に母親がカニューレ交換が可能なように指導　月1回程度の受診

家人に吸引　ネブライザーの指導

養護学校の看護師への指導

肉芽形成　気管腕頭動脈ろうなど合併症についての説明および予防についての十分な説明

発声言語面の影響があるため、早い目のスピーチカニューレへの交換

まとめ

NICUによる長期気管内挿管および奇形症候群を合併する小児は気管切開管理を伴うこともあり、適応および管理に詳しくなる必要がある。

重症心身障害児は経過中に気管、喉頭の軟化を来すことがあり、喉頭および気管の観察は重要である
誤嚥性肺炎を繰り返す場合には気管切開、喉頭気管分離術も検討が必要である